

基于改进型Haller指数的儿童鸡胸 自动化诊断



纪红蕾¹, 王君臣¹, 陈诚豪², 曾骥²

1. 北京航空航天大学 机械工程及自动化学院(北京 100191)
2. 首都医科大学附属北京儿童医院 胸外科(北京 100045)

【摘要】 鸡胸是最常见的儿童胸壁畸形之一,表现为部分胸骨及与之相连的肋软骨向前突起,轻者心理健康受损,重者肺部等身体机能受损。临床上广泛使用的鸡胸评价指标——Haller 指数,其在鸡胸诊断效率以及分型上存在一定不足,因此本文提出一种改进型 Haller 指数及其自动化测量算法。首先提取患者电子计算机断层扫描(CT)图像中胸骨最凸横断面的外胸廓像素点集合;然后将其分别拟合为三次 B 样条曲线和椭圆曲线;最后基于解析曲线自动计算得出改进型 Haller 指数及分型指数。通过对 22 组患者术前术后 CT 数据的实验分析结果表明,本文提出的改进型 Haller 指数不仅可以正确诊断鸡胸,而且可用于对不同程度的鸡胸进行分型,证实了该评价指标的可行性,同时由于采用计算机自动测量技术,提高了鸡胸诊断效率,为计算机辅助个性化儿童胸壁畸形诊疗技术奠定了基础。

【关键词】 鸡胸; 电子计算机断层扫描图像; 三次B样条曲线; 椭圆曲线; 计算机辅助诊断

Automatic diagnosis of pectus carinatum for children based on the improved Haller index

Ji Honglei¹, Wang Junchen¹, Chen Chenghao², Zeng Qi²

1. School of Mechanical Engineering & Automation, Beihang University, Beijing 100191, P.R.China
2. Department of Thoracic Surgery of Beijing Children's Hospital, Capital Medical University, Beijing 100045, P.R.China
Corresponding author: ZENG Qi, Email: zengqi-1@163.com

【Abstract】 Pectus carinatum (PC) is one of the most common chest wall anomalies, which is characterized by the protrusion of the anterior chest wall including the sternum and adjacent costal cartilages. Mildly patients suffer from mental problems such as self-abasement, while severely suffering patients are disturbed by significant cardiopulmonary symptoms. The traditional Haller index, which is widely used clinically to evaluate the severity of PC, is deficient in diagnosis efficiency and classification. This paper presents an improved Haller index algorithm for PC: first, the contour of the patient chest in the axial computed tomography (CT) slice where the most convex thorax presents is extracted; and then a cubic B-spline curve is employed to fit the extracted contour followed by an eclipse fitting procedure; finally, the improved Haller index and the classification index are automatically calculated based on the analytic curves. The results of CT data analysis using 22 preoperative and postoperative patient CT datasets show that the proposed diagnostic index for PC can diagnose and classify PC patients correctly, which confirms the feasibility of the evaluation index. Furthermore, digital measurement techniques can be employed to improve the diagnostic efficiency of PC, achieving one small step towards the computer-aided intelligent diagnosis and treatment for pediatric chest wall malformations.

【Key words】 pectus carinatum; computed tomography image; cubic B-spline curve; elliptic curve; computer-aided diagnosis

引言

儿童先天性胸壁畸形的种类较多,临床常见的

主要有漏斗胸(pectus excavatum, PE)和鸡胸(pectus carinatum, PC)两大类,约占所有胸壁畸形的95%~97%^[1-2]。漏斗胸是表现为部分胸骨及与其相连的第3~7根肋软骨向脊柱方向呈现漏斗状凹陷的一种畸形;而鸡胸则表现为部分胸骨及与其相连的肋软骨向前突起形成畸形,男女发病比例

DOI: 10.7507/1001-5515.201712024

基金项目: 国家自然科学基金资助项目(61701014)

通信作者: 曾骥, Email: zengqi-1@163.com

为 13 : 1^[2-3]。鸡胸患者在少儿时期多表现不明显,到了青春期发育阶段,畸形迅速加重突显出来^[4],对于青春期的患者来讲,外观缺陷导致的心理影响有时甚至比生理影响更加严重,所以鸡胸患者的心理障碍较漏斗胸更为常见^[5]。鸡胸一般对心肺功能影响较小,严重的鸡胸患儿会出现肺功能受损表现^[6];而且根据鸡胸患儿胸廓形态的不同,治疗方法不尽相同。因此,提高诊断及分型的准确率与效率,对鸡胸患者进行个性化治疗显得十分重要。

漏斗胸严重程度的评价方法有多种,如漏斗指数 (funnel index, FI)^[7]、Haller 指数^[8]、纠正指数 (correction index, CI)^[9]等,而鸡胸严重程度的评价方法较少。目前临床上对鸡胸严重程度的评价大多采用基于人工测量的 Haller 指数法,即在患者电子计算机断层扫描 (computed tomography, CT) 图像上胸骨最凸出的横截面,测量胸廓最大内横径与胸骨最凸点后缘至椎体前缘距离的比值^[10]。一般认为鸡胸 Haller 指数小于 2.3 的患者具有手术特征^[11];也有研究采用胸骨倾斜线与水平线间夹角来测量胸骨旋转角度以评估鸡胸的严重程度^[12]。而鸡胸造成的胸骨畸形对于心肺功能方面的影响,一般采用心电图、心脏彩超及肺功能检查等手段^[13]。

目前临床上广泛采用的 Haller 指数方法,由于测量在内胸廓上进行,在一定程度上可能无法准确表征鸡胸患者胸廓外形特征,而且人工测量的方式可能会出现不同的测量人员导致的主观差异以及

诊断效率低下。但是目前由于其测量方法简单,因此作为辅助诊断指标仍然得到了广泛应用。

基于以上原因,本文以提高鸡胸诊断分型准确率及诊断效率为目的,以三次 B 样条曲线及椭圆曲线为数学工具,提出一种计算机辅助儿童鸡胸自动诊断方法。此方法可自动计算并输出鸡胸严重程度及分型评价指数,提高鸡胸自动诊断的准确率与效率,为计算机辅助个性化胸壁畸形诊疗技术奠定基础。

1 Haller 指数测量方法的局限性

国内有学者根据鸡胸胸壁前凸畸形特点将其分为 4 型^[14]: I 型为胸骨弓状前凸型; II 型为非对称型; III 型为胸骨柄前凸型; IV 型为胸骨抬举型。国外文献报道则主要分为 3 种类型^[2]: 龙骨型、不对称型以及鸽胸型,如图 1 所示。龙骨型,即胸骨弓状前凸型,为鸡胸中最常见的类型,主要表现为胸骨与剑突连接处的凸起,通常合并周围肋骨的塌陷;不对称型鸡胸,表现为凸起的最高点在胸骨的左侧或右侧;鸽胸型,即胸骨柄前凸型,表现为胸骨柄与胸骨体连接部前凸,胸骨体中下段逐渐下陷,形成上凸下凹畸形。

鸡胸的治疗手段分为手术治疗和非手术治疗。近年来,随着鸡胸治疗技术的改进,针对鸡胸的治疗主要趋向于通过外部对前胸壁施加压力来达到对胸骨和肋骨的永久塑形。但对于一些凸起

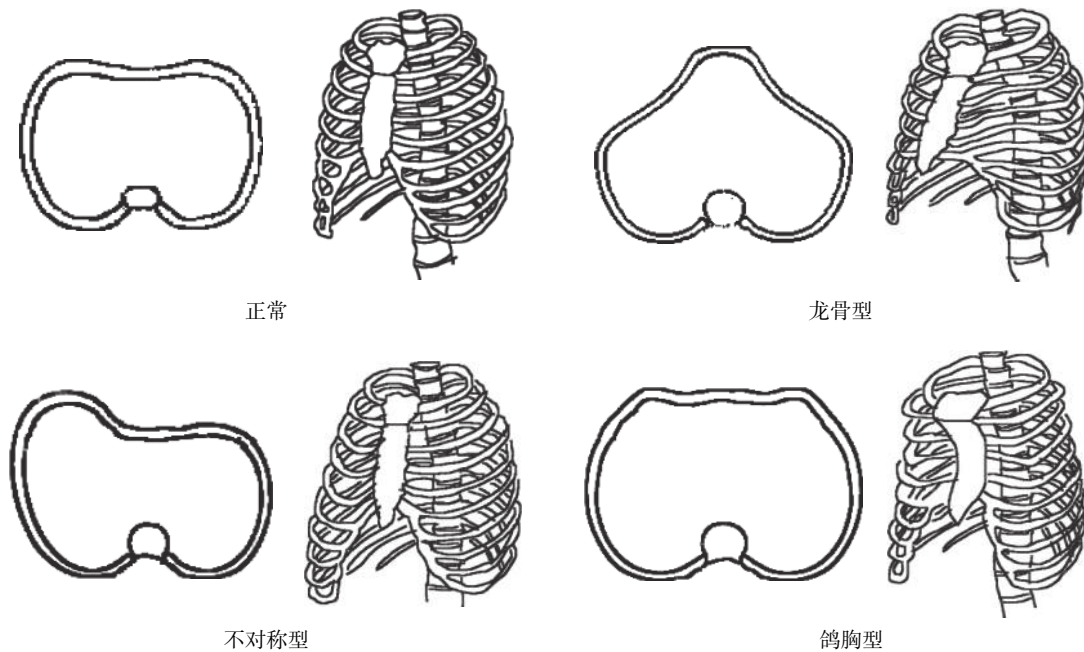


图 1 鸡胸分型

Fig.1 Classification of pectus carinatum

严重的、胸壁僵硬以及严重不对称的鸡胸患者，仍需用到传统的开放截骨手术^[1]，因此对鸡胸患者的正确分型以及评价鸡胸的不对称程度显得十分重要。目前临床上广泛采用的 Haller 指数方法，是指测量胸廓最大内横径 a 与胸骨最凸点后缘至椎体前缘距离 b 的比值，并以此作为评估鸡胸严重程度的指标，如图 2 所示（图片来源：首都医科大学附属北京儿童医院胸外科接受鸡胸微创手术患儿的 CT 扫描图像，已获受试者知情同意）。然而 Haller 指数有其自身的局限性：① 由于 Haller 指数测量在内胸廓上进行，故在一定程度上无法直观表征鸡胸患者外部形态特征；② 由于 Haller 指数只能表示胸廓凸起程度，不能表示鸡胸前凸畸形的外观特点，不能判断最凸点在前胸廓上的位置，故无法将鸡胸患者分型；③ 由于 Haller 指数采用人工测量的方法，故会出现主观差异，且人工诊断效率低下。基于以上原因，本文提出一种新的改进型 Haller 指数，以提高鸡胸诊断的分型准确率及诊断效率。

2 改进型 Haller 指数

2.1 算法原理

本文将研究鸡胸的严重程度及分型问题抽象为数学问题。由于前文所述的鸽胸型属于“上凸下凹”型，本文只讨论鸡胸“凸”的程度的评价（关于凹型漏斗胸的算法适用性讨论详见本文第 5 节），因此将前述鸽胸型与龙骨型合并，按照龙骨型和不对称型两种分类方法，从理论上分析本文算法作为鸡胸严重程度诊断指标及分型指标的可行性。

如图 3 所示，首先，将改进型 Haller 指数 (H_1) 定义为：胸廓最大外横径 d 与最凸点 A 至椭圆长轴的距离之比，其中 B 为 A 在椭圆长轴上的垂足，

如式 (1) 所示：

$$H_1 = \frac{d}{|AB|} \tag{1}$$

定义分型指数 (H_2) 为：最凸点 A 至椭圆中心纵轴的距离 e 与 1/2 胸廓最大外横径之比再乘上关于 A 点位置的符号函数，如式 (2) 所示：

$$H_2 = \frac{e}{d/2} \cdot \text{sign}(|BC| - d/2) \tag{2}$$

其中，C 为椭圆长轴左端点，则有如式 (3) 所示：

$$\text{sign}(|BC| - d/2) = \begin{cases} -1, & |BC| < d/2 \\ 0, & |BC| = d/2 \\ 1, & |BC| > d/2 \end{cases} \tag{3}$$

因此，即可选取鸡胸患者胸部 CT 图像上胸骨最凸处的横截面，使用边缘检测算法提取外胸廓像素点集合，并将其分别拟合为平面上封闭的三次 B 样条曲线 r 和椭圆曲线；在前胸廓上选取凸出椭圆的最凸点 A，计算改进型 Haller 指数。如图 3 所示，该算法可直观地评价鸡胸患儿的严重程度及不对称程度。

2.2 算法步骤

输入：患者 CT 图像胸骨最凸处的切片图像。

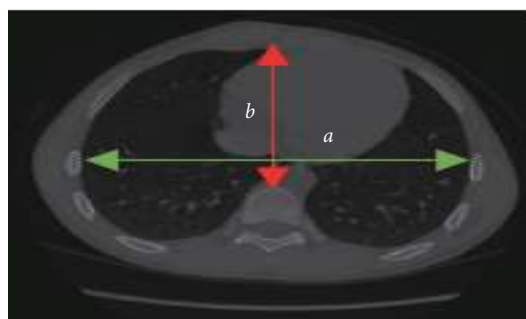


图 2 Haller 指数测量方法
Fig.2 Definition of Haller index

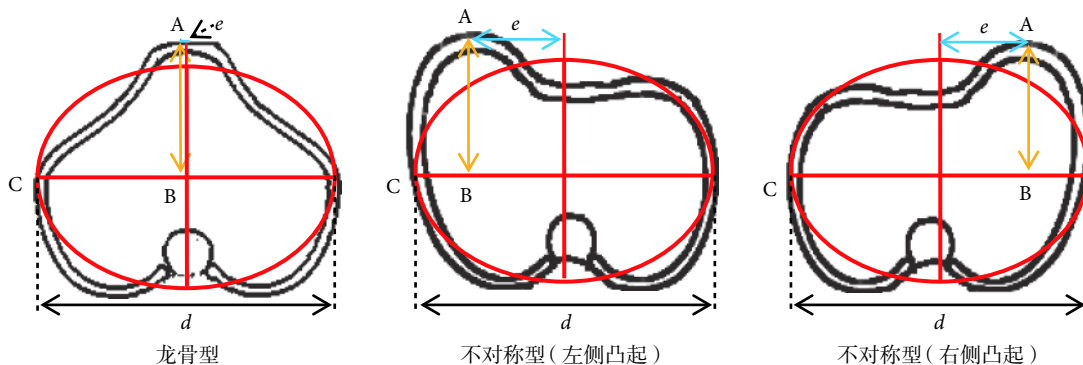


图 3 不同鸡胸类型下的测量方法

Fig.3 Measurement of different types of pectus carinatum

输出：表征鸡胸严重程度的改进型 Haller 指数 (H_1) 及分型指数 (H_2)。

步骤 (1)：使用轮廓提取算法自动提取患者外胸廓像素点集合，并按相对点集中心的极角排序，如式 (4) 所示：

$$p_i = (x_i, y_i)^T, i = 1, 2, \dots, N \quad (4)$$

步骤 (2)：使用主成分分析法 (principal component analysis, PCA) 找到 p_i 点集的两个正交主方向，并将点集在以其中心为原点的主方向上进行投影，得到旋转平移对齐后的点集，仍然记为 p_i 。

步骤 (3)：使用三次 B 样条封闭曲线 r 拟合胸廓点集 p_i ，并计算胸廓最大外横径 d ，具体做法如下：

① 在闭区间 $[1, N]$ 内生成 $M+1$ 个均匀分布的节点，记为 $t_k, k = 3, 4, \dots, M+3$ ，其中 $t_3 = 1, t_{M+3} = N$ 。补充定义 $t_0 = t_1 = t_2 = t_3 = 1, t_{M+6} = t_{M+5} = t_{M+4} = t_{M+3} = N$ 。则定义在 $[1, N]$ 上具有节点划分 $t_k, k = 0, 1, \dots, M+6$ 的三次样条曲线可表示为三次 B 样条基函数的线性组合，如式 (5) 所示：

$$p_s(t) = \sum_{i=0}^{M+2} \begin{pmatrix} \alpha_i \\ \beta_i \end{pmatrix} B_{i,3}(t) \quad (5)$$

其中 $B_{i,3}(t)$ 是定义在 $[t_i, t_{i+4})$ 上三次 B 样条基函数，其解析表达式由 Cox-de Boor 递归公式给出。

② 最小化以下目标函数，求解参数 α_i, β_i ，如式 (6) 所示：

$$\min \sum_{t=1}^N \|p_s(t) - p_t\|_2^2 \quad (6)$$

得到拟合后的三次 B 样条曲线 $p_s(t)$ 。

③ 由于拟合的三次 B 样条曲线 $p_s(t)$ 往往不封闭，因此需要使用一个插值样条来封闭曲线。在 $p_s(t)$ 上生成 M 个均匀控制点，如式 (7) 所示：

$$C_i = p_s(t_{3+i}), i = 0, 1, \dots, M-1 \quad (7)$$

定义 $C_M = C_0$ ，以及 $M+5$ 个 B 样条函数节点，如式 (8) 所示：

$$knots = (1, 1, 1, 1, 3, 4, \dots, M-1, M+1, M+1, M+1, M+1) \quad (8)$$

则存在唯一一个定义在 $[1, M+1]$ 和划分 $knots$ 上的三次 B 样条曲线 $r(t)$ ，经过所有控制点 $C_i, i = 0, 1, \dots, M$ 。由于 $C_M = C_0$ ，因此该曲线是闭合的。

④ 计算闭合曲线上分别经过 M 个控制点 $C_i (i = 0, 1, \dots, M)$ 的水平线段长度，选取其中最大值即为胸廓最大外横径 d 。

步骤 (4)：用最小二乘法算法将 M 个控制点 $C_i (i = 0, 1, \dots, M-1)$ 拟合为椭圆曲线，在前胸廓上选取凸出椭圆的最凸点 A，以及 A 在椭圆横轴上的垂足 B。

步骤 (5)：计算改进型 Haller 指数 (H_1)。

步骤 (6)：计算分型指数 (H_2)。

算法步骤如图 4 所示 (患者 CT 图像来源：首都医科大学附属北京儿童医院胸外科接受鸡胸微创手术患儿的 CT 扫描图像，已获受试者知情同意)。

3 数据资料

3.1 受试者信息

选取 2015 年 1-12 月间，在首都医科大学附属北京儿童医院胸外科接受鸡胸微创手术的患儿，按照以下描述的入组标准，纳入本项研究，最终入选 22 例。

入组标准：① 就诊 2 个月内无呼吸系统感染；② 无肌无力等可能影响呼吸功能的全身系统性疾病；③ 未服用激素以及其他可能影响呼吸功能的药物；④ 仅行单纯鸡胸微创手术；⑤ 既往无先天性心脏病、肺部疾病等其他胸部手术史；⑥ 已取出支架的病例；⑦ 所有患儿均在放置支架前及取出支架后完成胸部 CT 扫描。

3.2 影像学数据采集

胸部 CT 扫描检查所用仪器为 64 排 CT 扫描系统 (型号 Light Speed VCT64 及 CT750HD, GE 公司/美国)，扫描时各参数设置如下：层厚 0.625 mm，层间距 0.625 mm，电压 120 kV，自动毫安调节技术，管电流范围 10~700 mA，螺距 (pitch)：1.375 : 1，图像重建为 512 × 512 像素图像。扫描范围从胸部入口至胸廓下缘，扫描后所有数据从工作站采用图像工作站软件 AW4.6 Workstation (GE 公司，美国) 调出，并以医学数字成像和通信 (digital imaging and communications in medicine, DICOM) 3.0 标准格式存储。

本研究经过首都医科大学附属北京儿童医院伦理委员会审议通过。

4 算法验证

对 22 组儿童鸡胸患者术前术后的 CT 数据进行分析，依据本文 2.2 节中的算法步骤进行处理，取 $M = 100$ ，即 100 个控制点，所得结果如图 5 所示。

数据结果如图 5 所示，符合理论预期分析，图中分别展示了 22 例患者术前术后的 Haller 指数、

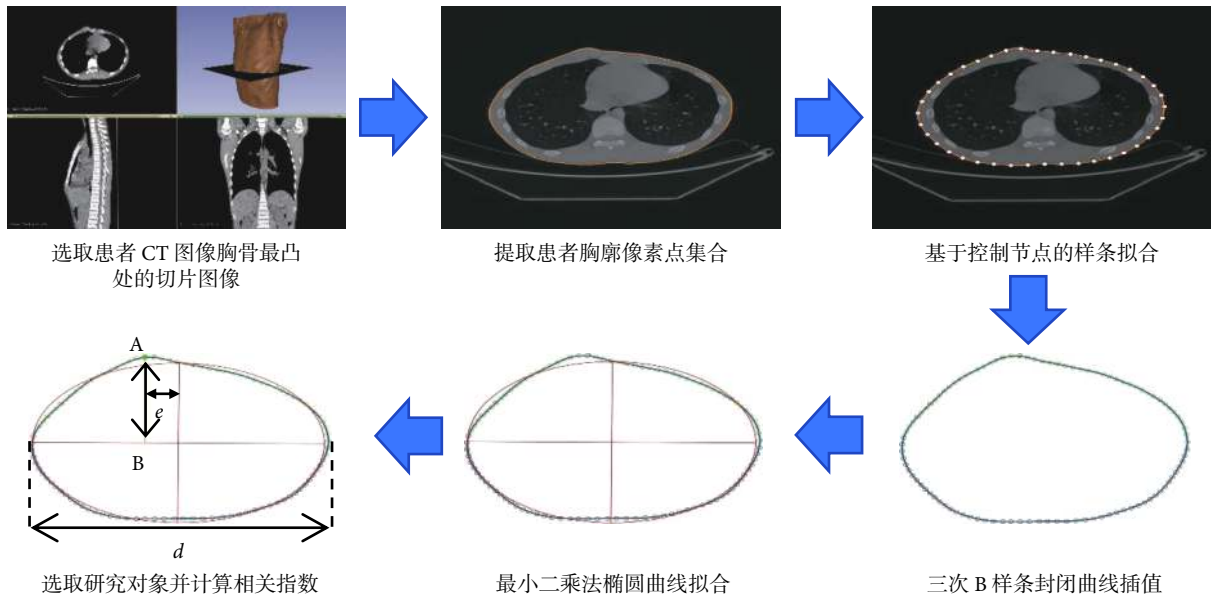


图 4 改进型 Haller 指数算法步骤
Fig.4 Algorithm workflow of the improved Haller index

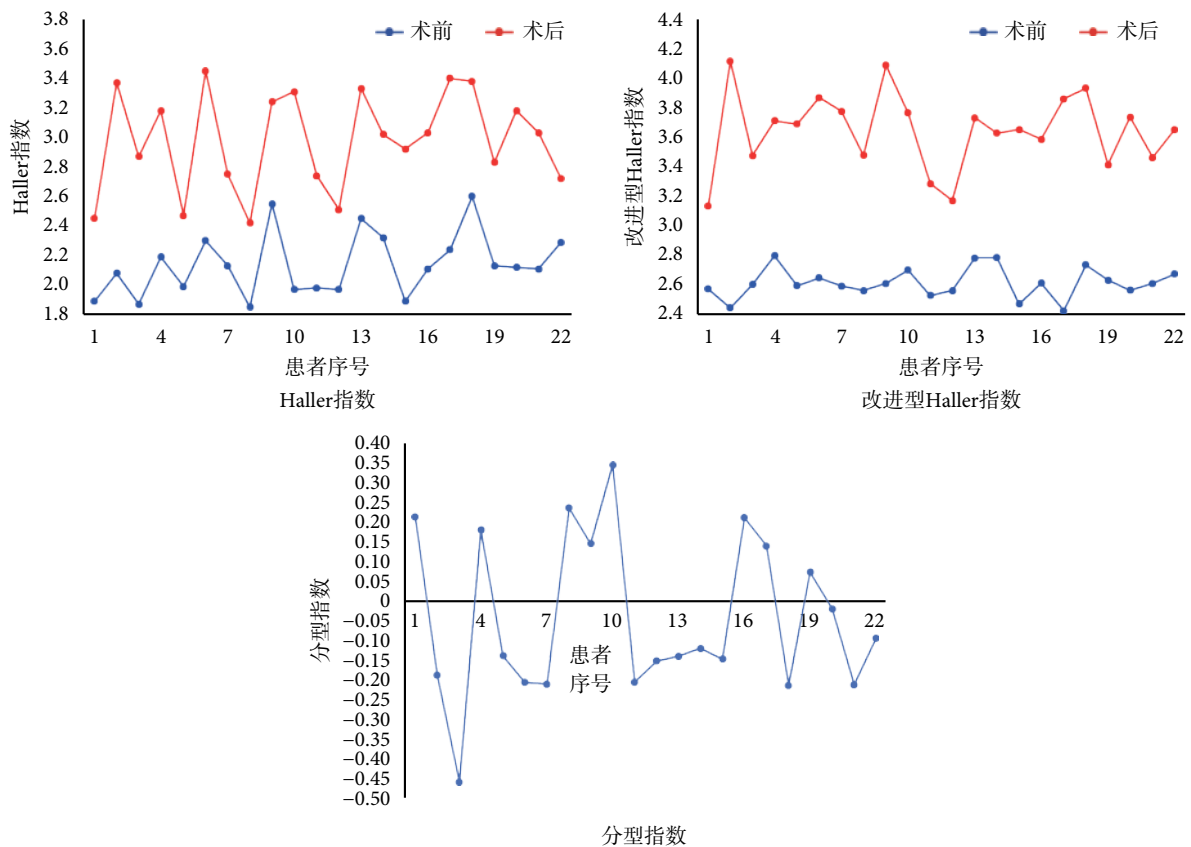


图 5 Haller 指数及改进型 Haller 指数实验结果
Fig.5 Experimental results of the Haller index and the improved Haller index

改进型 Haller 指数以及分型指数。通过本文算法可以很好地区分鸡胸患者术前与术后胸廓横断面，无误判情况，证实了改进型 Haller 指数用于辅助诊断鸡胸的可行性。

因术后矫正成功，特视术后鸡胸患者为未有鸡胸特征人群，即对照组。如图 5 所示，鸡胸患者的改进型 Haller 指数均小于 3.0，对照组的改进型 Haller 指数均大于 3.0。由于患者的选取及当前技

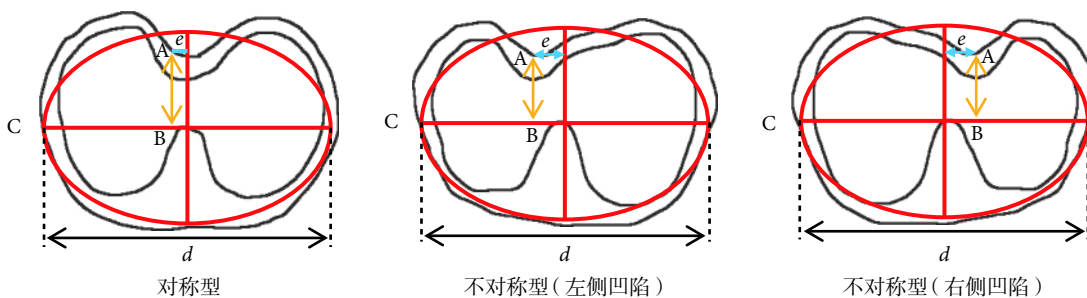


图 6 漏斗胸分型

Fig.6 Classification of pectus excavatum

术问题, 实验结果可能存在一些偏差, 尽管如此, 改进型 Haller 指数明确区分了鸡胸患者与未有鸡胸特征人群。本研究初步可认为对于鸡胸而言, 改进型 Haller 指数小于 3.0 者, 具有手术特征; 图中还展示了依照本文算法得到的分型指数, 对照本文患者实际情况, 当所得分型指数为负值时, 患者为左侧凸起不对称型鸡胸; 分型指数为正值时, 患者为右侧凸起不对称型鸡胸。分型指数的绝对值越大, 不对称程度越严重。

如图 5 所示, 改进型 Haller 指数比 Haller 指数对鸡胸患者术前与术后胸廓横断面区分度更高; 因此如果以改进型 Haller 指数在鸡胸患者外胸廓上进行测量评价, 或许可以更加直观地表征鸡胸患者外部形态特征, 所以可以认为在一定程度上改进型 Haller 指数比 Haller 指数具有一定优越性。

5 讨论

本节讨论将改进型 Haller 指数应用于凹型漏斗胸的分型诊断与量化评价, 由于没有进行实际的 CT 数据分析, 下面只进行理论上的讨论分析。

对于漏斗胸的不同形态学结构, 国际上主要采用 Park 分型 (park classification)^[15], 主要分为对称型及非对称型两大类, 如图 6 所示。

如图 6 所示, 首先对于漏斗胸, 将改进型 Haller 指数 (H_1) 定义为: 胸廓最大外横径 d 与最凹点 A 至椭圆长轴的距离之比, 如式 (9) 所示:

$$H_1 = \frac{d}{|AB|} \quad (9)$$

定义分型指数 (H_2) 为: 最凹点 A 至椭圆中心纵轴的距离 e 与 1/2 胸廓最大外横径之比再乘上关于 A 点位置的符号函数, 如式 (10) 所示:

$$H_2 = \frac{e}{d/2} \cdot \text{sign}(|BC| - d/2) \quad (10)$$

其中

$$\text{sign}(|BC| - d/2) = \begin{cases} -1, & |BC| < d/2 \\ 0, & |BC| = d/2 \\ 1, & |BC| > d/2 \end{cases} \quad (11)$$

如式 (11) 所示, B 为 A 在椭圆长轴上的垂足, C 为椭圆长轴左端点, 因此即可选取漏斗胸患者胸部 CT 图像上胸骨最凹处的截面, 使用边缘检测算法提取外胸廓像素点集合, 并将其分别拟合为平面上封闭的三次 B 样条曲线 r 和椭圆曲线; 在前胸胸廓上选取凹进椭圆的最凹点 A, 计算改进型 Haller 指数 (H_1), 如图 6 所示, 并推测该算法或可直观地评价漏斗胸患儿的严重程度及不对称程度。

6 结论

初步观察显示, 本文所有手术患者的改进型 Haller 指数均小于 3.0; 在术后对照组中, 该指数均大于 3.0, 可考虑将分型指数用于评估鸡胸的不对称程度。另外, 与 Haller 指数相比较, 改进型 Haller 指数对于患者术前术后的胸廓横断面区分度更高; 且应用计算机辅助测量具有更高的测量精度与效率; 在患者外胸廓上进行测量评价, 可以更加直观地表征鸡胸患者外部形态特征。因此, 对于鸡胸畸形手术的客观评估, 本文所提出的改进型 Haller 指数及分型指数是一种有效的胸壁畸形计算机辅助诊断手段。

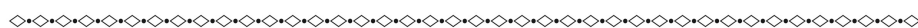
计算机辅助医疗诊断将会是一种发展趋势, 它可以减少对医生依赖性, 减少人工操作所带来的主观影响。本文将人工智能技术运用于鸡胸诊断与分型, 可以充分发挥计算机快速性与精确性的优势, 为计算机辅助个性化胸壁畸形诊疗技术奠定基础。

参考文献

1 Brochhausen C, Turial S, Müller F K, et al. Pectus excavatum:

- history, hypotheses and treatment options. *Interact Cardiovasc Thorac Surg*, 2012, 14(6): 801-806.
- 2 Fokin A A, Steuerwald N M, Ahrens W A, *et al.* Anatomical, histologic and genetic characteristics of congenital chest wall deformities. *Seminars in Thoracic & Cardiovascular Surgery*, 2009, 21(1): 44.
 - 3 Galladay E S. *Pectus carinatum and other deformities of the chest wall*. New York: McGraw-Hill, 2003: 269-277.
 - 4 Knudsen M V, Grosen K, Pilegaard H K, *et al.* Surgical correction of pectus carinatum improves perceived body image, mental health and self-esteem. *J Pediatr Surg*, 2015, 50(9): 1472-1476.
 - 5 Steinmann C, Krille S, Mueller A, *et al.* Pectus excavatum and pectus carinatum patients suffer from lower quality of life and impaired body image: a control group comparison of psychological characteristics prior to surgical correction. *Eur J Cardiothorac Surg*, 2011, 40(5): 1138-1145.
 - 6 Swanson J W, Colombani P M. Reactive pectus carinatum in patients treated for pectus excavatum. *J Pediatr Surg*, 2008, 43(8): 1468-1473.
 - 7 白欣立, 欧阳彬海, 孙荷华. 小儿漏斗胸对心脏影响的探讨. *实用儿科杂志*, 1993, 8(1): 19-20.
 - 8 Haller J. Alex Jr, Sandra S K, Steven A L Use of CT scans in selection of patients for pectus excavatum surgery: a preliminary report. *J Pediatr Surg*, 1987, 22(10): 904-906.
 - 9 St Peter S D, Juang D, Garey C L, *et al.* A novel measure for pectus excavatum: the correction index. *J Pediatr Surg*, 2011, 46(12): 2270-2273.
 - 10 Poncet P, Kravarusic D, Richart T, *et al.* Clinical impact of optical imaging with 3-D reconstruction of torso topography in common anterior chest wall anomalies. *J Pediatr Surg*, 2007, 42(5): 898-903.
 - 11 陈诚豪. 鸡胸胸廓生物力学测试与有限元分析研究. 北京: 首都医科大学, 2017: 5, 68.
 - 12 Egan J C, Dubois J J, Morphy M, *et al.* Compressive orthotics in the treatment of asymmetric pectus carinatum: a preliminary report with an objective radiographic marker. *J Pediatr Surg*, 2000, 35(8): 1183-1186.
 - 13 Colombani P M. Preoperative assessment of chest wall deformities. *Semin Thorac Cardiovasc Surg*, 2009, 21(1): 58-63.
 - 14 曾骥, 贺延儒, 李士惠. 小儿鸡胸的分型及外科治疗. *中华胸心血管外科杂志*, 1999, 15(4): 225-227.
 - 15 Park H J, Lee S Y, Lee C S, *et al.* The Nuss procedure for pectus excavatum: evolution of techniques and early results on 322 patients. *Ann Thorac Surg*, 2004, 77(1): 289-295.

收稿日期: 2017-12-11 修回日期: 2018-03-14
 本文编辑: 陈咏竹



(上接第570页; *Continued from Page 570*)

- 15 Lee W H, Lisanby S H, Laine A F, *et al.* Comparison of electric field strength and spatial distribution of electroconvulsive therapy and magnetic seizure therapy in a realistic human head model. *Eur Psychiatry*, 2016, 36: 55-64.
- 16 Friston K J. Statistical parametric mapping: the analysis of functional brain images. *Neurosurgery*, 2006, 61(1): 216.
- 17 Cole K S, Cole R H. Dispersion and absorption in dielectrics I. Alternating Current Characteristics. *J Chem Phys*, 1941, 9(4): 341-351.
- 18 Gabriel S, Lau R W, Gabriel C. The dielectric properties of biological tissues: III. Parametric models for the dielectric spectrum of tissues. *Phys Med Biol*, 1996, 41(11): 2271.
- 19 Dannhauer M, Lanfer B, Wolters C H, *et al.* Modeling of the human skull in EEG source analysis. *Hum Brain Mapp*, 2011, 32(9): 1383-1399.
- 20 Deng Zhidong, Lisanby S H, Peterchev A V. Electric field strength and focality in electroconvulsive therapy and magnetic seizure therapy: a finite element simulation study. *J Neural Eng*, 2011, 8(1): 016007.

收稿日期: 2017-12-25 修回日期: 2018-03-08
 本文编辑: 陈咏竹